

Применение внутрисосудистых методов диагностики при бифуркационных поражениях коронарного русла

В.А. Иванов^{1*}, С.А. Белякин¹, А.В. Иванов¹, В.В. Майсков³,
С.В. Пермьяков, Е.В. Цымбал¹, И.С. Базанов², С.Б. Жариков²

¹ ФГКУ “3 Центральный военный клинический госпиталь им. А.А. Вишневого МО РФ”,
г. Красногорск,

² Кафедра госпитальной хирургии с курсом детской хирургии Российского университета
дружбы народов, Москва

³ ГБУЗ “Городская клиническая больница № 64 ДЗМ”, Москва

Проблема эндоваскулярной коррекции бифуркационных поражений коронарных артерий в настоящее время признается одной из наиболее актуальных. Современные внутрисосудистые методы диагностики считаются эффективным инструментом для достижения оптимального непосредственного и отдаленного результата. В статье приведен анализ непосредственных результатов чрескожных коронарных вмешательств у пациентов с бифуркационными поражениями коронарных артерий, которым проводилось определение фракционного резерва кровотока и внутрисосудистое ультразвуковое исследование целевых поражений. Результаты исследования свидетельствуют о необходимости активного использования современных методов внутрисосудистой оценки для достижения наилучшего клинического результата.

Ключевые слова: бифуркационные поражения коронарных артерий, внутрисосудистое ультразвуковое исследование, фракционный резерв кровотока.

Список сокращений

ИБС – ишемическая болезнь сердца
ПМЖА – передняя межжелудочковая артерия
ОА – огибающая артерия
ПКА – правая коронарная артерия
ВТК – ветвь тупого края
ЗБВ – задне-боковая ветвь
ДВ – диагональная ветвь
ВСУЗИ – внутрисосудистое ультразвуковое исследование
ФРК – фракционный резерв кровотока
ККА – количественная коронарный анализ
МА – магистральная артерия
БВ – боковая ветвь

Лечение больных ишемической болезнью сердца (ИБС) остается одной из наиболее актуальных и приоритетных задач мирового и отечественного здравоохранения. Россия занимает лидирующее место в Европе по

заболеваемости и смертности от ИБС (Боке-рия Л.А., 2010). Интервенционная кардиология – динамично развивающееся направление медицины в лечении ИБС (Иоселиани Д.Г., 2011).

Внедрение в клиническую практику методов внутрисосудистой диагностики дополнило коронарную ангиографию данными о структуре атеросклеротической бляшки, позволило точнее судить о ее количественных параметрах и функциональной значимости (Gussenhoven W., 1991; Gould K., 1990; Mallery J., 1987; Nissen S., 1991; Pijls N., 1995; Tobis J., 1996; Yock P., 1988). Практическая и клиническая значимость применения внутрисосудистого ультразвукового исследования и измерения фракционного резерва кровотока уже изучены в исследованиях у больных с линейными стенозами (AVID; FAME; MUSIC; OPTICUS; RESIST) (4). Результаты этих исследований расширили показания к их применению, оптимизировали тактику эндоваскулярного вмешательства и позволили разработать новые критерии оценки стентирования (Bellenger N., 2007; Koo B., 2005).

В отечественной литературе известны лишь единичные работы по применению внутрисосудистых методов исследования при бифуркационном стентировании (Иванов В.А., 2008; Мовсесянц М.Ю.; 2009; Де-

* Адрес для переписки:

Иванов Владимир Александрович
ФГКУ “3 Центральный военный клинический госпиталь
им. А.А. Вишневого МО РФ”
143420 г. Красногорск, п/о Архангельское
Тел. +7-903-109-07-07

E-mail: ivanov-angio@yandex.ru
Статья получена 16 апреля 2013 г.
Принята в печать 27 мая 2013 г.

мин В.В., 2010). Поэтому изучение результатов применения внутрисосудистых методов исследования при стентировании бифуркационных стенозов коронарных артерий актуально и своевременно (1, 2).

Цель исследования – изучить возможности внутрисосудистого ультразвукового исследования и измерения фракционного резерва кровотока в комплексной диагностике бифуркационных стенозов коронарных артерий, их влияние на выбор тактики эндоваскулярного вмешательства и клинические результаты лечения.

Материал исследования

В период 2009–2012 гг. в ФГКУ “3 ЦВКГ им. А.А. Вишневого МО РФ” на базе Центра рентгенохирургических методов диагностики и лечения проводилось исследование больных ИБС со стенозами коронарных артерий.

Исследования проводились пациентам со стенокардией напряжения II–III ФК по Канадской классификации кардиологов с изолированным бифуркационным поражением ПМЖА, ОА или ПКА с диаметром боковой ветви (ДВ, ВТК, ЗБВ) не менее 2,25 мм и протяженностью атеросклеротического поражения в устье не более 10 мм.

Всем пациентам назначали комплексную медикаментозную терапию, включающую аспирин, статины, β-адреноблокаторы, ингибиторы АПФ, гиполипидемические препараты, короткие или пролонгированные нитраты. Клопидогрель в дозе 75 мг/сут назначали за 3–4 дня до операции. Двойную дезагрегантную терапию назначали на период не менее 12 мес.

Результаты коронарной ангиографии на разных этапах эндоваскулярной процедуры дополняли данными внутрисосудистых методов исследования. Выбор размеров стента и оценку непосредственного результата стентирования магистральной артерии (МА) бифуркации выполняли на основании данных внутрисосудистого ультразвукового исследования (ВСУЗИ). Ангиопластику устья боковой ветви (БВ) выполняли только при значении фракционного резерва кровотока (ФРК) менее 0,75 независимо от степени сужения просвета. В случае величины ФРК менее 0,75 при контрольном измерении или развития лимитирующей кровотоков диссекции интимы процедуру дополняли стентированием устья БВ (переход в Т-стентирование). Непосредственный результат оценивали по общепри-

занным ангиографическим и внутрисосудистым ультразвуковым критериям “оптимальной имплантации” стента. Постдилатацию в стентах выполняли коротким баллоном высокого давления в случае неоптимальной имплантации стента по результатам контрольного ВСУЗИ.

Коронарную ангиографию выполняли на цифровых ангиографических комплексах Allura FD 10 (Philips, Голландия) и Innova 4100 (GE, США) по методике M. Judkins. Контрастное вещество (Визипак-320, Омнипак-300, Ультравист-370) вводили от руки в количестве 5–7 мл на каждую инъекцию в коронарную артерию. Визуально определяли тип кровоснабжения миокарда, ровность контуров коронарных артерий и скорость их заполнения контрастным веществом, пространственное соотношение ветвей бифуркации. Количественный анализ стенозов выполняли с помощью интегрированной компьютерной программы количественного коронарного анализа (ККА). Критерием гемодинамической значимости стеноза принимали сужение просвета артерии на 50% и более по диаметру в наиболее информативной проекции.

Внутрисосудистое ультразвуковое исследование (ВСУЗИ) выполняли на аппарате Volcano S5 фирмы Volcano (США) использовали механический датчик Revolution частотой 45 МГц. Для получения качественного изображения и измерения длины поражения использовали моторизированное устройство с постоянной скоростью движения ультразвукового датчика; выполняли реконструкцию продольной оси сосуда. Профилактику спазма проводили интракоронарным введением 200–300 мкг нитроглицерина.

Фракционный резерв кровотока (ФРК) измеряли на аппаратах Radi Analyzer фирмы RADI (Швеция) и Volcano S5 фирмы Volcano (США) с помощью специализированного 0,014" манометрического проводника через ячейку имплантированного стента после интракоронарного введения папаверина в дозе 20 мг для ЛКА и 12 мг для ПКА (рис. 1). Датчик давления позиционировали на 2 см дистальнее устья для профилактики эффекта Вентури, связанного с падением давления в области турбулентного кровотока. При значениях ФРК 0,75 или выше стеноз устья боковой ветви считали функционально незначимым (3, 5).

По данным цифровой ангиографии диаметр референсного сегмента магистральной

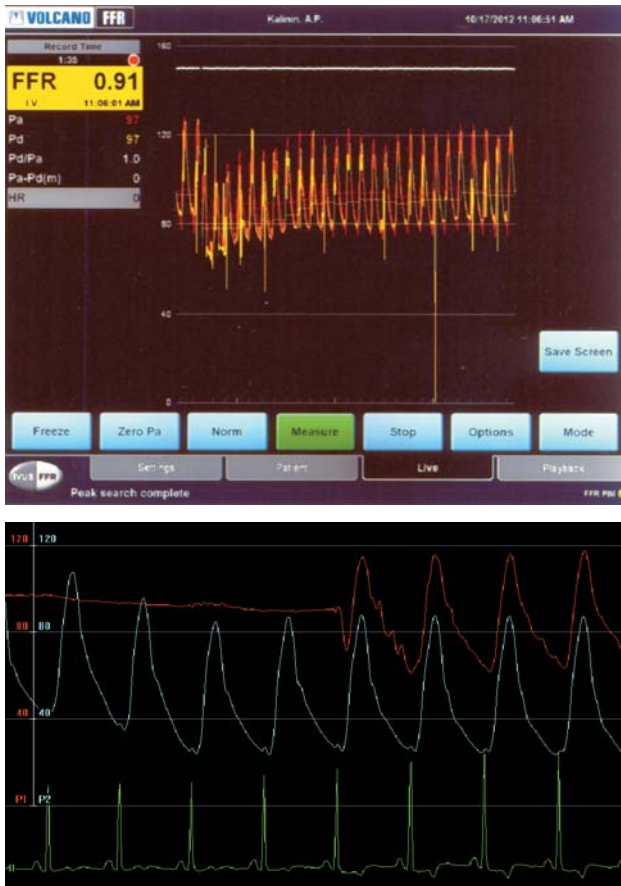


Рис. 1. Измерение ФРК в коронарной артерии после интракоронарного введения папаверина.

артерии составил $3,14 \pm 0,28$ мм, длина стеноза магистральной артерии – $17,85 \pm 5,16$ мм, референсный диаметр боковой ветви – $2,47 \pm 0,29$ мм. Протяженность атеросклеротического поражения в устье боковой ветви составила $7,38 \pm 3,37$ мм. Сопоставление результатов измерений цифровой ангиографии и внутрисосудистого ультразвукового исследования целевого сегмента магистральных артерий приведено в таблице.

Таким образом, сравнительный анализ результатов количественных измерений методами цифровой ангиографии и внутрисосудистого ультразвукового исследования выявил достоверные различия по всем исследуемым параметрам. В частности, протяженность атеросклеротического поражения и референсный диаметр сосуда, имеющие ключевые значения при выборе стента, по данным внутрисосудистого исследования были достоверно выше ($p < 0,01$).

Всего 170 больным имплантировали 216 стентов с лекарственным покрытием паклитакселом (Taxus, Boston Scientific). Среднее значение диаметра стента в магистральной артерии составило $3,65 \pm 0,22$ мм

Результаты измерений количественного коронарного анализа и внутрисосудистого ультразвукового исследования ($n = 152$)

Исследуемые параметры	Методы исследования	
	коронарная ангиография	ВСУЗИ
Протяженность стеноза, мм	$17,85 \pm 5,16$	$29,36 \pm 7,42$
Референсный диаметр, мм	$3,14 \pm 0,28$	$4,12 \pm 0,76$
ДП _{мин.} , мм	$1,87 \pm 0,19$	$1,12 \pm 0,09$
ПП _{мин.} , мм ²	$2,74 \pm 0,42$	$1,86 \pm 0,16$
ССП _{мин.} , %	$65,51 \pm 7,53$	$84,55 \pm 2,67$

Примечание. ДП – диаметр просвета, ПП – площадь просвета, ССП – степень сужения просвета.

($3,5-4,0$ мм), среднее значение длины стента магистральной артерии – $31,33 \pm 4,38$ мм ($24-38$ мм).

Национальные рекомендации о внутрисосудистых ультразвуковых критериях “оптимальной имплантации” стента отсутствуют. Поэтому в нашей работе мы ориентировались на предложения рабочей группы Американского общества кардиологов (2001 г.) и результаты клинических исследований AVID, MUSIC, PRAVIO. Критериями “неоптимальной имплантации” стента выбраны: апозиция стента к стенке сосуда; минимальная площадь просвета в стенте менее 70% от площади референсного сегмента артерии; индекс симметричности расправления стента менее 0,7. По данным контрольного внутрисосудистого ультразвукового исследования “неоптимальная имплантация” стента выявлена у 102 (60%) больных. Причины “неоптимальной имплантации” стента: апозиция стента к стенке сосуда – 51,6% случаев; площадь просвета в стенте менее 70% от площади сосуда – 25,8%, индекс симметричности расправления стента менее 0,7 – 22,6%.

Анализ непосредственных результатов имплантации стента, полученных при выполнении внутрисосудистого ультразвукового исследования, выявил факторы риска “неоптимальной имплантации” стента (рис. 2). Наиболее значимые факторы риска: превышение проксимального диаметра бифуркации над дистальным более 0,5 мм (перекалибровка магистральной артерии бифуркации) и протяженность стеноза более 20 мм. Наименее значимый фактор риска – эксцентричное расположение стеноза (рис. 3).

Постдилатацию в стентах выполнили всего 72 (42,4%) больным от общего числа эндоваскулярных вмешательств.

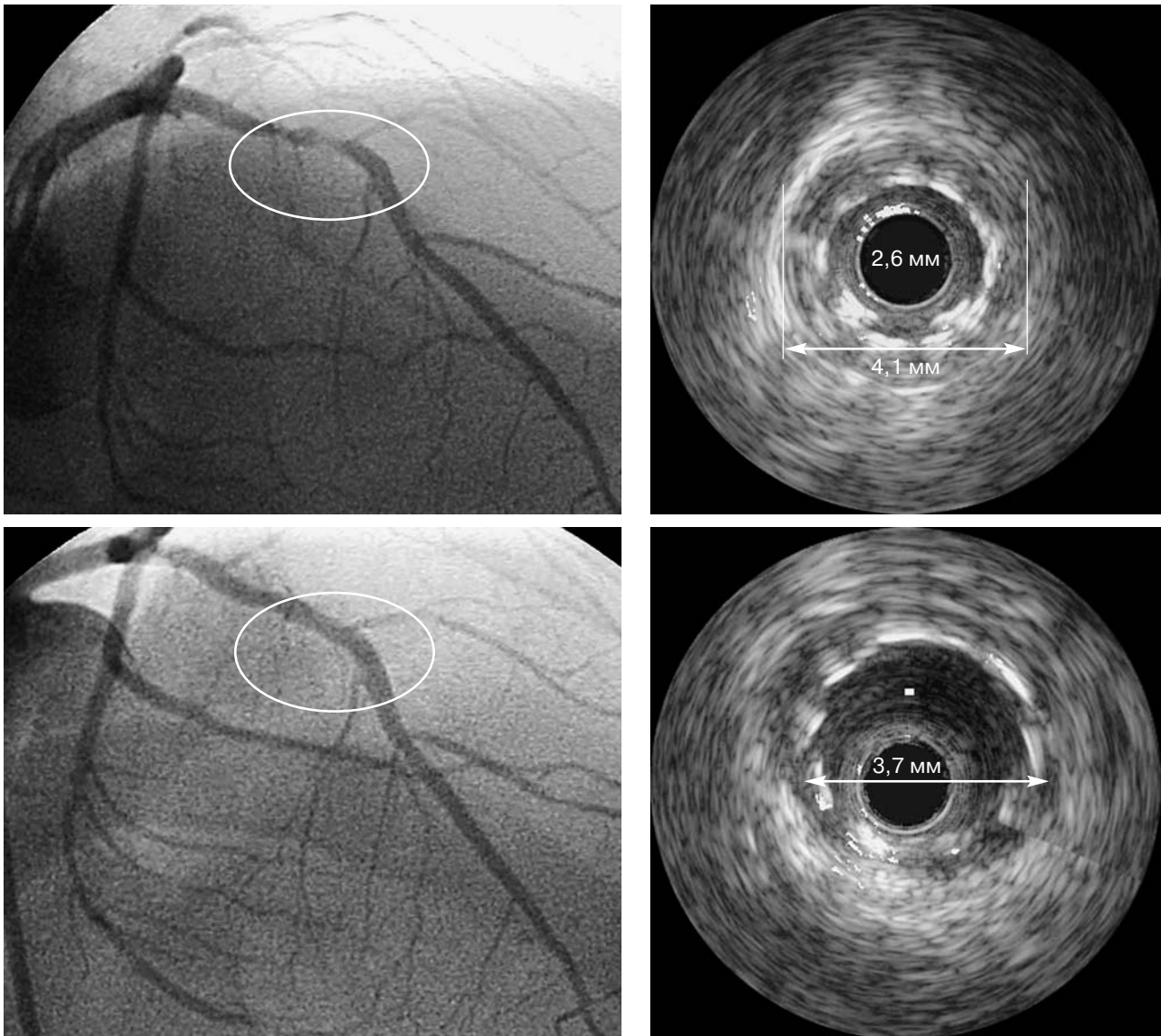


Рис. 2. Баллонная ангиопластика рестеноза ПМЖА после неоптимального стентирования.

По результатам контрольных измерений следует отметить, что площадь просвета в стентах на 31,2% больше, величина остаточного стеноза на 59,8% меньше соответствующих величин.

Таким образом, применение внутрисосудистого ультразвукового исследования позволило: уточнить диаметр магистральной артерии бифуркации, длину поражения и определиться с оптимальными размерами стентов при первичной диагностике; выявить неоптимальную имплантацию стентов в 66,7% ($p < 0,05$) случаев при контрольном исследовании среди пациентов с удовлетворительным ангиографическим результатом стентирования.

На этапе исследования шестерым пациентам не удалось измерить ФРК боковой

ветви из-за технических сложностей при проведении манометрического проводника через ячейку имплантированного стента. Таким образом, выполнить измерение фракционного резерва кровотока боковой ветви удалось 79 из 85 пациентов, что составило 46,7%. При стенозе устья боковой ветви, равном $73,52 \pm 9,78\%$, значение фракционного резерва кровотока составило $0,81 \pm 0,08$.

Приведены результаты измерения фракционного резерва кровотока коронарных артерий. Среди 56 (70,9%) больных с сужением устья боковой ветви от 64,0 до 77,0% значение фракционного резерва кровотока выше ишемического порога (0,75).

Из 14 (17,7%) случаев сужения устья боковой ветви от 77,0 до 78,5% встречались

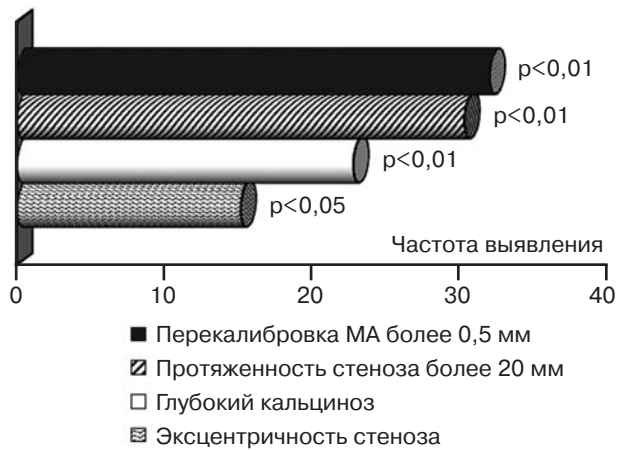


Рис. 3. Факторы риска “неоптимальной имплантации” стента (данные внутрисосудистого ультразвукового исследования).

значения фракционного резерва кровотока больше 0,75 (71,4%) и меньше 0,75 (28,6%).

Выполнение ангиопластики позволило достичь целевого значения фракционного резерва кровотока, соотношение диаметра баллонного катетера к диаметру артерии при этом составило 0,83–0,85.

Таким образом, успешное измерение фракционного резерва кровотока боковой ветви после стентирования магистральной артерии бифуркации выполнено у большинства (93,3%) больных. Значение фракционного резерва кровотока менее 0,75 (свидетельствует о функциональной значимости стеноза) выявлено только у 9 (5,3%) больных. Дифференцированный подход к выбору тактики эндоваскулярного вмешательства на основании измерения фракционного резерва кровотока снизил частоту выполнения ангиопластики и стентирования устья боковой ветви на 74,0% соответственно, частоту диссекции устья боковой ветви на 18,5%.

Общая продолжительность процедуры – $62,21 \pm 7,24$ мин, длительность рентгеноскопии – $16,23 \pm 2,25$ мин, объем использованного контрастного вещества – 280 ± 20 мл.

Несмотря на проводимую профилактику, у двух больных (1,8%) развился выраженный спазм целевого сегмента магистральной артерии с брадикардией, артериальной гипотонией, сопровождавшийся типичной клинической картиной ангинозных болей. Внутрисосудистое исследование успешно завершено после стабилизации состояния пациента. В двух (1,8%) случаях проведение ультразвукового катетера через извитый сегмент магистральной артерии осложнилось развитием линейной диссекции инти-

мы и не потребовало дополнительного стентирования. Суммарный процент осложнений, связанный с выполнением внутрисосудистого ультразвукового исследования, составил 3,6%, что сопоставимо с результатами (3,9%) самого крупного исследования среди 2207 пациентов из 28 центров США (D. Hausmann, 1995).

Проведение проводника для внутрисосудистой манометрии в устье боковой ветви не сопровождалось увеличением частоты интраоперационных осложнений. Случаев диссекции интимы, перфорации сосуда или фрагментации проводника не выявили. У 44 (25,9%) больных интракоронарное введение папаверина сопровождалось чувством жара и давлением за грудиной. В 22 (12,9%) случаях введение папаверина сопровождалось преходящими изменениями на ЭКГ в виде инверсии зубца T и желудочковой экстрасистолии. Жизнеугрожающих нарушений ритма и проводимости, а также эпизодов нестабильной гемодинамики не зафиксировано.

У всех больных отмечено достижение положительного непосредственного клинического результата, что способствовало полному исчезновению симптомов стенокардии и ишемии миокарда. Контрольный тредмил-тест выявил достоверное увеличение толерантности к физической нагрузке.

Через 12 мес у 6 (3,5%) пациентов выявлено снижение толерантности к физической нагрузке по сравнению с соответствующими показателями в госпитальном периоде.

На основании анализа непосредственных и отдаленных результатов лечения разработан алгоритм эндоваскулярного вмешательства у больных ИБС с бифуркационными стенозами коронарных артерий (рис. 4).

Таким образом, внутрисосудистое ультразвуковое исследование и измерение фракционного резерва кровотока – безопасные методы внутрисосудистой диагностики, достоверно не увеличивающие лучевую нагрузку, объем контрастного вещества, летальность и частоту интраоперационных осложнений. Успех выполнения комплексного внутрисосудистого исследования при стентировании бифуркационных стенозов коронарных артерий составляет 93,3%.

Измерение фракционного резерва кровотока при стентировании бифуркационных стенозов коронарных артерий ограничило показания к эндоваскулярному вмешательству на боковых ветвях: уменьшило частоту

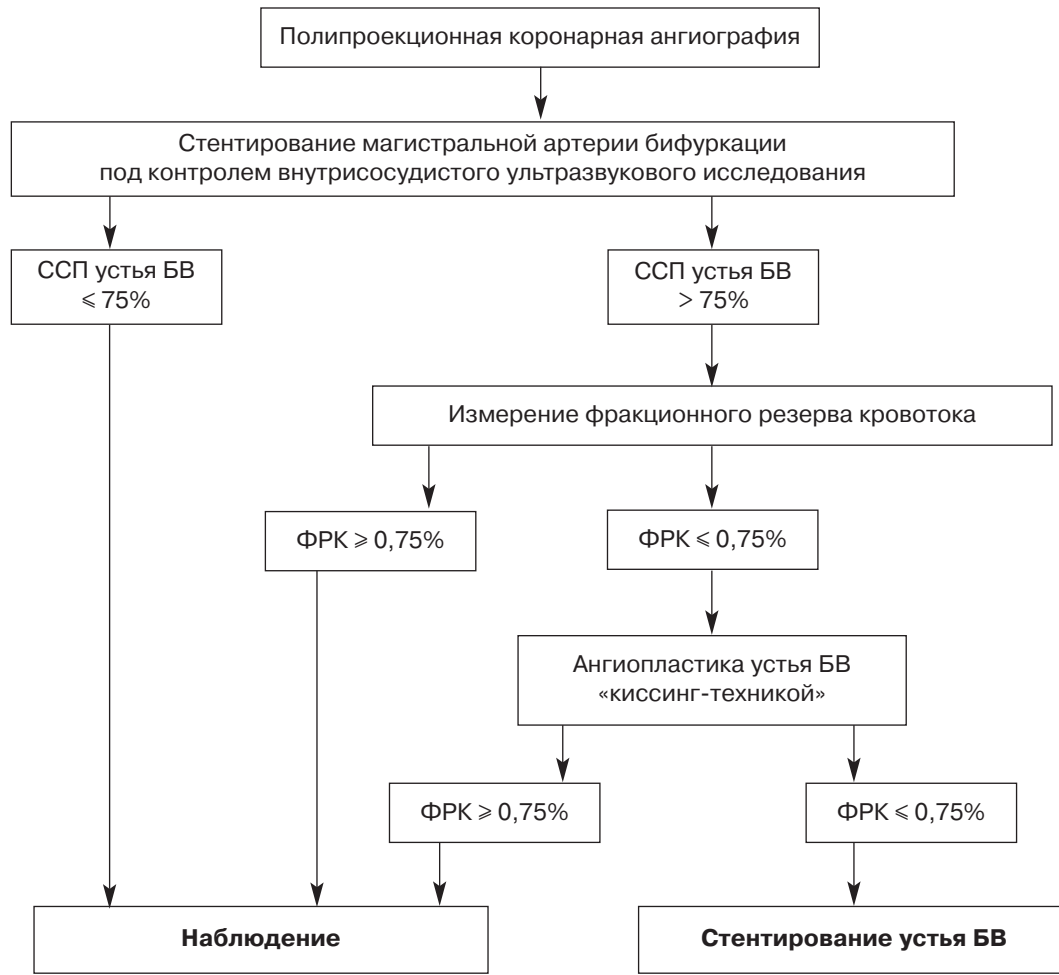


Рис. 4. Алгоритм эндоваскулярного вмешательства при стентировании бифуркационных стенозов коронарных артерий под контролем комплексного ангиографического и внутрисосудистого исследования.

выполнения ангиопластики и стентирования устья боковой ветви на 48,8%.

Список литературы

1. Мовсесянц М.Ю., Иванов В.А., Трунин И.В. и др. Избирательная тактика стентирования бифуркационных стенозов коронарных артерий. Кардиология и сердечно-сосудистая хирургия, 2008, 6, 31–34.
2. Иванов В.А., Белякин С.А., Майсков В.В. и др. Определение тактики реваскуляризации миокарда у больных с ИБС с многососудистым поражением коронарного русла. Международный журнал интервенционной кардиоангиологии, 2011, 24, 50.
3. Koo B., Kang H., Uoun T. et al. Physiologic assessment of jailed side branch lesions using fractional flow reserve. J. Am. Coll. Cardiol., 2005, 46 (4), 633–637.
4. Medina A., Surez de Lezo J., Pan M. A new classification of coronary bifurcation lesions. Rev. Esp. cardiol., 2006, 59 (2), 183–184.
5. Thomas M., Hildick Smith D., Louvard Y. et al. Percutaneous coronary intervention for bifurcation disease. A consensus view from the first meeting of the European Bifurcation Club. Eurointervention, 2006, 2, 149.